Sociedade Brasileira de Cirurgia Plástica
Regional São Paulo

Atualização em Cirurgia Plástica

Estética e Reconstrutiva

EDITORES
Ithamar Nogueira Stocchero
Antonio Arcanjo Batuira Tournieux

Capítulo 59

Lipolifting de braço

Patricia J. Erazo
Ana Carolina O. de Carvalho
Paulo Vianna

Introdução

O dia a dia do cirurgião plástico traz a tona um mito: Resultado x Cicatriz, fato é, que na grande maioria das publicações e debates é mencionado o termo "cicatrizes reduzidas".

A valorização das formas e a exposição do corpo são fatos evidentes na sociedade moderna, a cirurgia plástica evolui em busca de técnicas que minimizem a cicatrizes com resultados estéticos melhor aceitos pelos pacientes. Minimizar estas cicatrizes não é objetivo de fácil realização quando comparado com resultados.

A mesma valorização da perfeição estética corporal, submete uma grande parcela da população feminina a dietas e outros processos de emagrecimento, sem, contudo uma reposição protéica adequada e exercícios físicos razoáveis. O aparecimento de distrofias cutâneas em braços especialmente, se faz evidente neste tipo de paciente. O fotoenvelhecimento intrínseco, e as grandes perdas de peso [gastroplastia redutora] levam também a acentuação da curvatura braquial inferior devido à intensa flacidez. A presença ou não de tecido gorduroso é um fato que deve ser sempre considerado no tratamento.

Grandes autores desenvolveram técnicas cirúrgicas mundialmente divulgadas, contudo, no caso das distrofias braquiais, o resultado estético sempre convive com cicatrizes finais pouco aceitas.

Seguindo os princípios da abdominoplastia sem descolamento e a lipoabdominoplastias vamos a demonstrar o tratamento das distrofias braquiais com cicatrizes reduzidas e posicionadas no oco axilar[1-2-3]

Objetivo

Propor uma técnica para o tratamento das distrofias braquiais com cicatrizes reduzidas e camufladas na prega axilar com resultado estético favorável.

Histórico

Muitas soluções têm sido apresentadas para o tratamento das distrofias braquiais, incluindo dietas, exercícios e procedimentos cirúrgicos como a lipoaspiração e as dermolipectomias [1,2,3]. A maioria dos autores propõem técnicas diferentes para os tratamentos cirúrgicos, resultando em cicatrizes extensas, as quais os pacientes não aceitam devido a posição delas [3,4,5] e especial-

mente a exigência na moda atual. As cicatrizes extensas na atualidade não agradam a maioria dos pacientes. Os resultados desfavoráveis das técnicas com cicatrizes reduzidas acreditamos que podem ser devidos a erros de indicação, ma qualidade da pele, ressecção excessiva de tecido gorduroso, a não avaliação Psicológica, entre outros.

Avaliamos os nossos pacientes seguindo a tabela publicada por De Souza Pinto [1] que classifica os grupos com as suas características:

Tabela 1

Grupo I

Pele de boa qualidade, gordura localizada, sem histórico de alteração ponderal.

Grupo II

Grau moderado de flacidez cutânea, excesso de gordura, geralmente associado ao sobrepeso. Incluímos neste grupo as paciente s com envelhecimento cutâneo, sem, contudo apresentar lipodistrofia.

Grupo III

Pacientes com grande perda de peso, com pouco tecido gorduroso, ptose braquial severa e qualidade de pele ruim. Incluímos neste grupo pacientes com grandes pregas cutâneas (pós cirurgia bariátrica).

No século 21 começamos uma nova etapa no tratamento das lipodistrofias no que respeita as abdominais. O Avelar da o inicio desta etapa e vários profissionais Brasileiros e ate estrangeiros passam a realizar a técnica de rotina apresentada por Avelar[13]. Saldanha faz um tratamento mais agressivo da região e apresenta estudos mais amplos, designando pontos específicos da técnica chamada de lipoabdominoplastia[14-15] publicada e reconhecida nacional e internacionalmente. A partir disto analisamos a técnica para a região braquial minimizando a cicatriz colocando grande importância na tração e direção dos vetores seguindo a regra da compensação triangular[2].

Indicações

A técnica pode ser indicada para todos os tipos de pacientes, pois associamos a remoção cirúrgica do tecido gorduroso (lipoaspiração) e ressecção de excesso de pele (dermolipectomia). A indicação de lipoaspiração, além da remoção do tecido gorduroso, é indicada também para retração cutânea, normalmente observada após o tratamento da camada mais superficial de gordura, para melhora dos resultados.

Assim, propondo para os pacientes do grupo I, apenas a lipoaspiração braquial. Para os pacientes do Grupo II e III, lipoaspiração associada à dermolipectomia braquial.

Ressaltamos que para as grandes perdas de peso, como as pacientes pós-cirurgia bariátrica, a prega cutânea chega a ser tão intensa que cicatrizes reduzidas podem não gerar resultado eficiente, num primeiro tempo cirúrgico, mas sem realizando a técnica em dois tempos.

Marcação

Com o paciente sentado, braço em abdução e antebraço fletido, marca-se um traçado ondulado na prega axilar , iniciando-se na linha axilar anterior-de forma côncava- e finalizando na linha axilar posterior, de forma convexa (repitindo este trazado ao longo da linha do oco axilar). A marcação deve ser realizada de maneira que a cicatriz resultante esteja posicionada na área pilosa, conferindo um melhor resultado estético.

Posição

Paciente em decúbito dorsal, braços em abdução a 90°, apoiados em mesas acessórias (de Mayo) (Figura 2). Procede-se a assepsia com solução de PVPI degermante ou clorexidina e cobertura com campos estéreis de forma que o cirurgião tem o braço facilmente mobilizado em todos os sentidos.

Anestesia

A anestesia pode ser geral, quando há associada a outros procedimentos, ou simplesmente anestesia local com ou sem sedação venosa.

Infiltração

Realizamos de rotina, infiltração de solução fisiológica com adrenalina 1:500.000 e lidocaína à 0,025% em uso de anestesia geral e lidocaína 0,5% em uso de anestesia local.

Lipoaspiração

Com incisão no ponto inferior do braço (geralmente 3 cm acima da fossa cubital), procedemos lipoaspiração superficial de toda face medial e posterior do braço, utilizando cânulas de 3 mm com 3 orifícios (Figura 1). Lembrando que não e recomendado a retirada agressiva o total do tecido gorduroso, pois a conseqüência seria uma flacidez secundaria.

Incisão e Descolamento

Com bisturi, incisa-se a linha irregular, segundo traçado, e, com tesoura romba e curva, realiza-se descolamento superficial de aproximadamente 8 cm por sobre a fáscia muscular mais superficial. Logo nos ajudamos com descolamento manual até aproximadamente 10 a 12 cm dependendo do grau de Flacidez braquial.

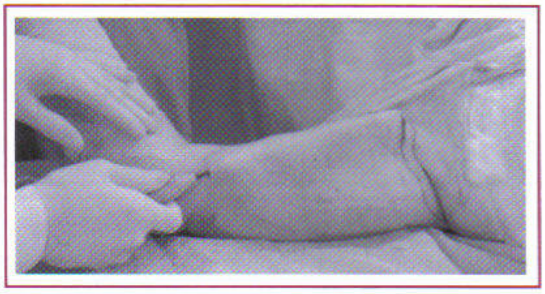

Figura 1 – *Após infiltração anestésica, lipoaspiração com cânula 3mm*

Com a pele liberada e facilmente mobilizada, segue-se na tração superior do retalho (em direção ao oco axilar) (Figura 2).

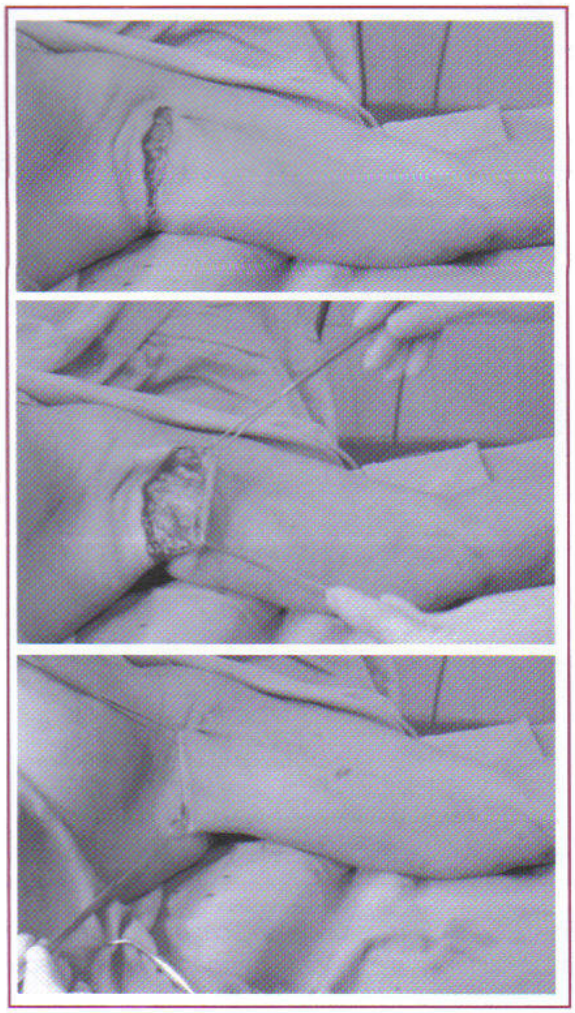

Figura 2 – **A**.-*Paciente em decúbito dorsal, braços em abdução (90º) apoiados em mesas de Mayo. Traçado irregular localizado na linha pilosa axilar : Marcação,* **B**.-*incisão e descolamento rombo com tesoura curva aprox 8 cm por sobre a fáscia muscular mais superficial depois continua-se descolamento manual até 10 a 15 cm dependendo do grau de Flacidez braquial.* **C**.- *Tração do retalho no sentido do oco axilar .*

Sutura

Utilizamos fios inabsorvíveis para a sutura da incisão em três planos. Iniciamos com pontos de sustentação com nylon 3-0, tracionando a fáscia muscular em direção ao oco axilar, realizando ancoragem dos planos mais profundos[6] (Figura 3).

Figura 3 **A** – *É importante colocar pontos de sustentação com nylon 3-0, tracionando a fáscia muscular em direção ao oco axilar* **B**. *Marcação dos pontos importantes de ancoragem* **C**. *Percebe-se os pontos no plano mais profundo*

Utilizando pinças de marcação de Pitanguy para ritidoplastias, confirmamos os arcos de curvas anteriormente marcados para ser ressecado (traçado em espelho). (Figura 4 A)

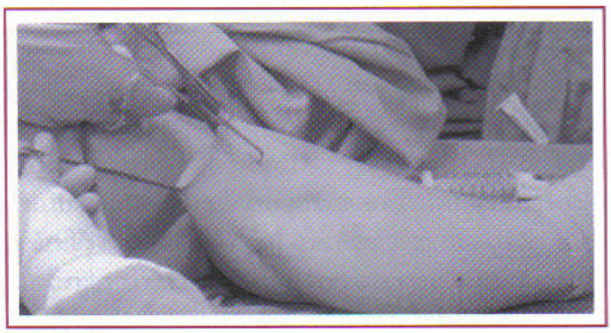

Figura 4 **A** – *Com pinça de Pitanguy, marca-se o ponto central do retalho descolado.*

A ressecção de pele segue os princípios de compensação triangular, com a seqüência: tração, rotação, marcação, incisão, sutura de fixação e ressecção de excesso de pele. (Figura 4B).



Figura 4 – **B**.-*dividindo-o em dois triângulos (anterior (1) e posterior (2).* **C**.- *O triangulo posterior (2) traciona-se acima e para fora (O cirurgião possicionado no lado cranial do paciente)* **D**.- *Divide-se em dois : 2a e 2b, retira-se o excesso de pele dos triângulos (com formato côncavo e convexo) e sutura-se por planos.*

Princípio dos triângulos de tração e compensação Vectores

Triângulos 1 e 2

Com pinça de Pitanguy, marca-se o ponto central do retalho descolado, dividindo-o em

dois triângulos: anterior (1) e posterior (2). (Figura 4 A)[2]

A sua vez o triângulo posterior (2) traciona-se acima e para fora (o cirurgião posicionado no lado cranial do paciente) e divide-se em dois : 2a e 2b, retira-se o excesso de pele dos triângulos (com formato côncavo e convexo) (Figura 4 B-C-D) e sutura-se por planos.

O triangulo anterior (1) traciona-se para cima e para dentro e divide-se em dois : 1a e 1b, retira-se o excesso de pele dos triângulos (com o formato de côncavo e convexo) e sutura-se por planos.

Segue-se com sutura subdérmica com nylon 4-0 e Monocryl 3-0 em um plano mais superficial e alternado, a sutura cutânea com nylon 5-0 (Gillies).

Curativo

Realiza-se curativo com micropore na cicatriz resultante em forma de X e cobre-se com compressas de gaze seguido de enfaixamento com atadura de crepe.

Pós-Operatório

Os pacientes são reavaliados semanalmente por 30 dias. Nesses dias as pacientes utilizam malhas elásticas. A sutura cutânea é retirada com aproximadamente 10 a 15 dias.

Figura 5 – **A.**- *Pré-operatório realizando pinçamento da pele flácida e em excesso* **B.**- *Pos operatório inmediato demonstrando o pinçamento e diminuição da flacidez*

A malha elástica é substituída aos trinta dias por trajes esportivos de cotton-lycra, recomenda-se nesta mesma data o uso de tensores tópicos (Myolift®) a base de DMAE com massagem ascendente e acido mandelico e láctico (soft corpus®) alternando seu uso para melhorar a flacidez cutânea. São feitos os controles pos operatórios junto com fotografias no primero mês , aos três, seis, e doze meses.

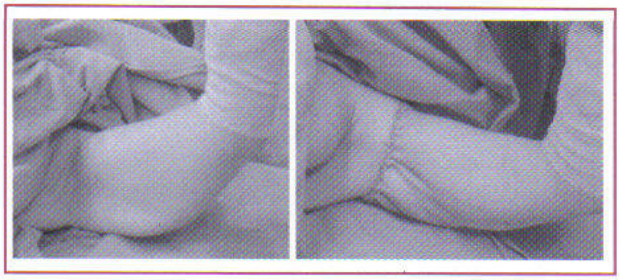

Figura 6 – **A.**- *Pré operatório* **B.**- *Pós-operatório imediato*

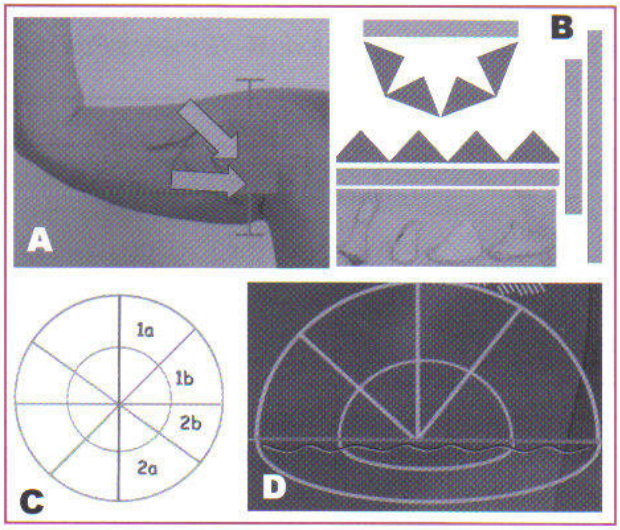

Figura 7 – **A.**- *Conclusão da técnica (continente-conteúdo)* **B.**- *Compensação dos triângulos* **C.**- *Distribuição dos triângulos.* **D.**- *Depois da ressecção dos Retalhos 1 , 2 e os respectivos triângulos (a-b) com distribuição da pele na região do oco axilar*

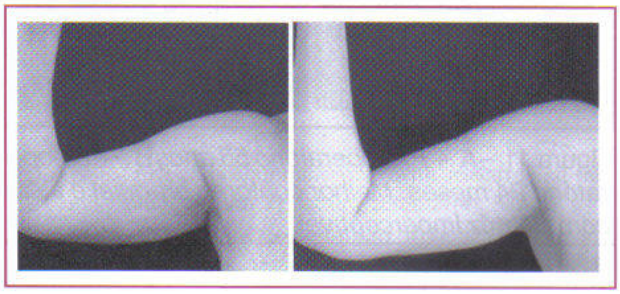

Figura 8 – **A** .- *Pré-operatório* **B.**- *Pós-operatório 11 meses*

Resultados

Evidenciamos melhoria da curvatura braquial inferior e melhora da flacidez cutânea, assim como da lipodistrofia cutânea. De acordo com a nossa estatística todas as pacientes apresentaram completa satisfação no que se refere a resultado e cicatriz. (Figuras 8-9-10-11)

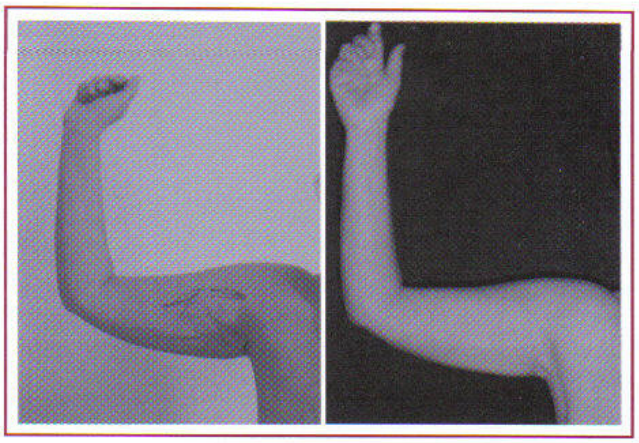

Figura 9 – **A**.- *Pré operatório* **B** *12 meses Pós-operatório*

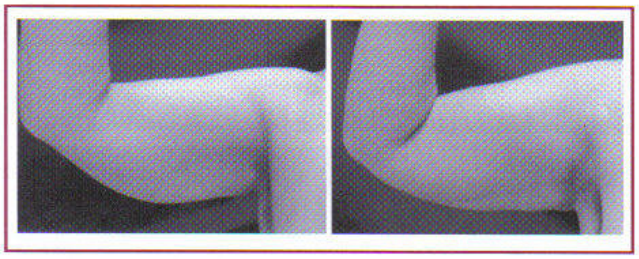

Figura 10 – **A**.- *Pré opertario* **B**.- *Pós-operatório. Note-se a melhoria da flacidez braquial e contorno do oco axilar*

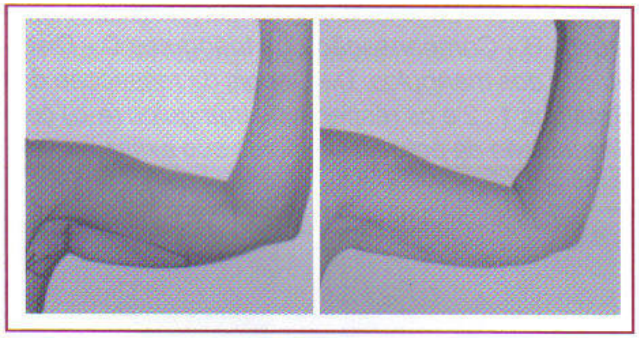

Figura 11 – **A**.- *Pré-operatório 55 anos* **B**.- *Pós-operatório 24 meses. Melhor contorno braquial e axilar com cicatriz imperceptível*

Conclusão

Anteriormente muitos já propuseram a associação da lipoaspiração com a remoção do excesso de pele no tratamento da flacidez braquial, sempre tentando solucionar da melhor maneira o binômio forma-cicatriz.

A técnica apresentada consegue este resultado favorável ao associar a lipoaspiração superficial com ressecção de pele e ancoragem por sutura desta flacidez, fazendo ênfases na tração e direcção dos vetores em relação ao grau de alteração braquial (Figuras 5-6-7).

A cicatriz resultante fica facilmente camuflada, fato este, muito importante pois na nossa estatística a preferência e a cicatriz oculta (Figura 5) mesmo que tenham a necessidade de fazer em dois tempos cirúrgicos em relação a cicatriz braquial (Figura 6), de acordo com a nossa teoria o "conteúdo levar ao continente" aproveitando da distribuição e tração dos vetores (Figura 6-7)

Entrevistamos 100 mulheres e mostramos cicatriz e resultado das duas técnicas (no que se refere a cicatriz braquial) colocando resultados tanto favoráveis como não favoráveis das diversas técnicas, a preferência no 85% das mulheres foi cicatriz reduzida e escondida, 10% não se importam com a cicatriz , 2% não sabiam que responder, 3% deixam o melhor critério do médico.

A idade foi entre 35 a 75 anos, o 50% realizam alguma atividade física e controle alimentar, 35% fazem dietas ou controle alimentar com atividade física irregular, 15% muito irregular os cuidados.

86% das entrevistadas gostam de usar roupas com exposição do corpo (manga regata), 11% da igual , 3% gostam de trajes fechados

Dentro da nossa entrevista existia a pergunta em relação a cicatriz braquial e a probabilidade de realizar uma segunda etapa cirúrgica se for cicatriz axilar. A preferência foi uma segunda etapa cirúrgica.

Referências Bibliográficas

1. De Souza Pinto, E.B., Erazo, P.J., Matsuda, C.A., Regazzini, D.V., Burgos, D.S., Acosta, H.A.P., Amaral, A.G Brachioplasty Techinique with the Use of Molds. Plast. Reconstr. Surg. 1. 2000. Pp. 1854-1860.
2. -Erazo P.J. ;Regazzine, D.V.;Lucón, R.L. ;Santos, M.R. ;Araujo, J.G.L.,;Viana, P.C. Lipolifting de braço: em Anais Congresso Brasileiro 2003.
3. Borges, A.F. W-plasticdermolipectomy to correct " batwing" deformity. Ann. Plast. Surg. 9:498. 1982.
4. Marquez,B., and Abramo, A. ermolipectomia braquial (braquioplastia). Rev. Soc. Brás. Cir. Plast. Estet. Reconstr. 11: 1, 1996.
5. Temourian, B. Suction Lipectomy and Body Sculpturing. St. Louis: Mosby, 1987. Pp. 163-172.
6. Lockwood, T. Brachioplasty with superficial fascial system suspension Plast. Reconstruct. Surgery 96: 912,1995
7. Glanz, S., and Gonzalez-Ulloa, M., Aesthetic surgery of the arm: Part I Aesthetic Plast. Surgery 59: 1 : 1981.
8. Goddio, A.S. A new Techinique for Brachiopasty.Plast. reconst. Surgery 84:85,1989
9. Juri, J., Juri, C., and Elias, J.C. Arm dermolipectomy with a quadrangular flap and "T"closure. Plast and Reconstructive Surgery 64: 521, 1979.
10. Posse,P. Cirurgia Estetica . Buenos Aires: Atheneu 1983 P.1046
11. ClarKson,P, and Jeff, J. The Contribuition of Plast. Surgery to the treatment of Obesity In T Gibson (Ed)< Modern Trends in Plast. Surgery, 2nd series, Washington, DC: Butterworths, 1996.P.315
12. Teimourian,B, Suction lipectomy and Body Sculturing St Louis:Mosbry, 1987. Pp. 163-17213. Avelar J.14.-Saldanha, O.R.et al.
13. Avelar et al.
14. Saldanha, O.R. Lipoabdominoplasty with selective and safe undermining. Aesth Plast Surg 2003, 27(4): 322-7.
15. Saldanha, O.R. Lipoabdominoplasty without selective and safe undermining. Aesth Surg J. 2001, 21; 518-26.